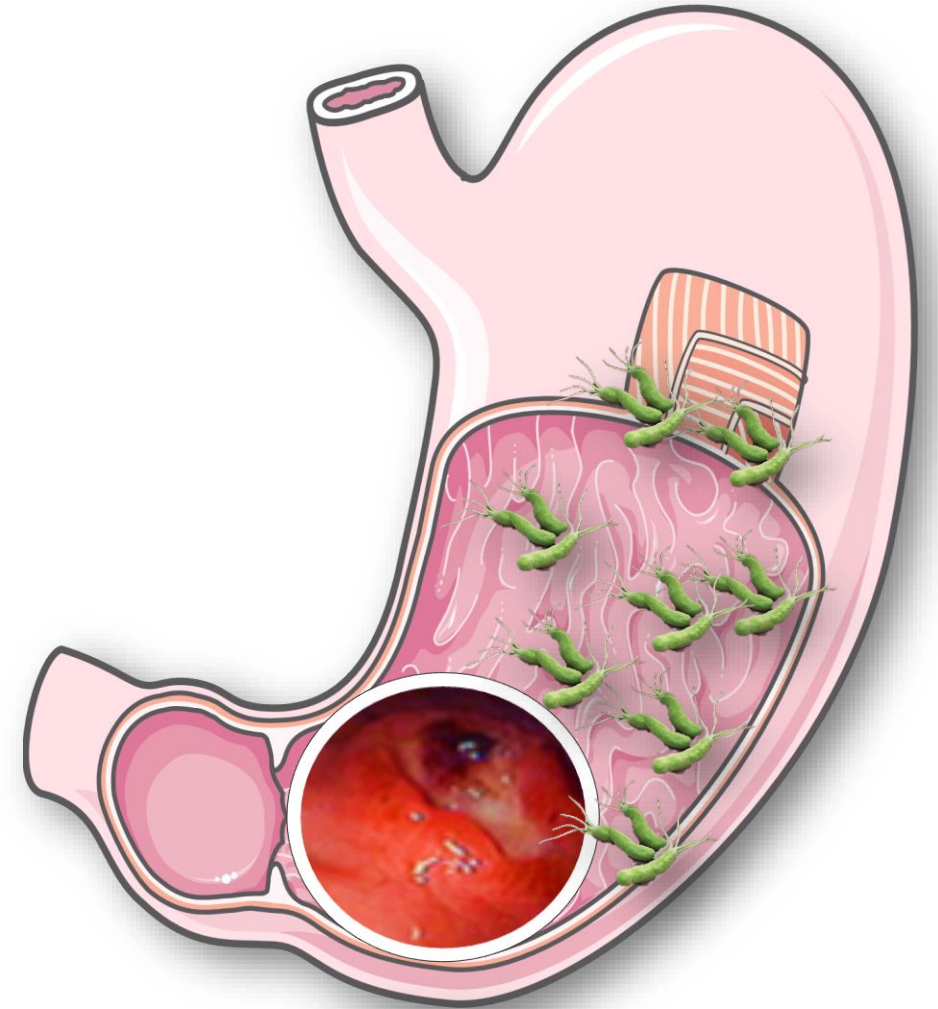


ACED en el mundo, Diciembre 4, 2021

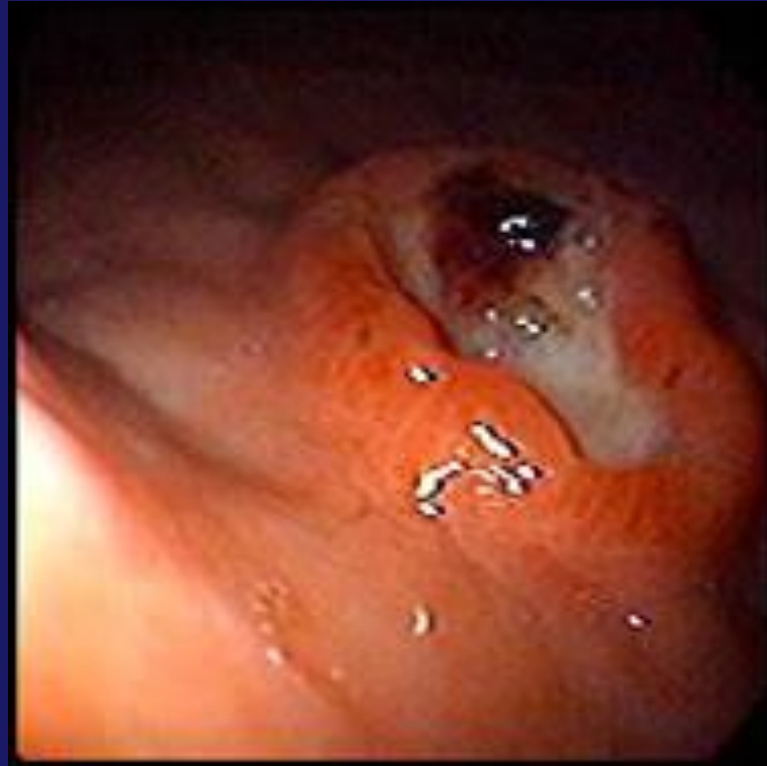Gastritis crónica Helicobacter y estómago premaligno



William Otero Regino MD, FAGA, FACP
Profesor Titular de Medicina
Unidad de Gastroenterología
Universidad Nacional de Colombia
Hospital Universitario Nacional de Colombia



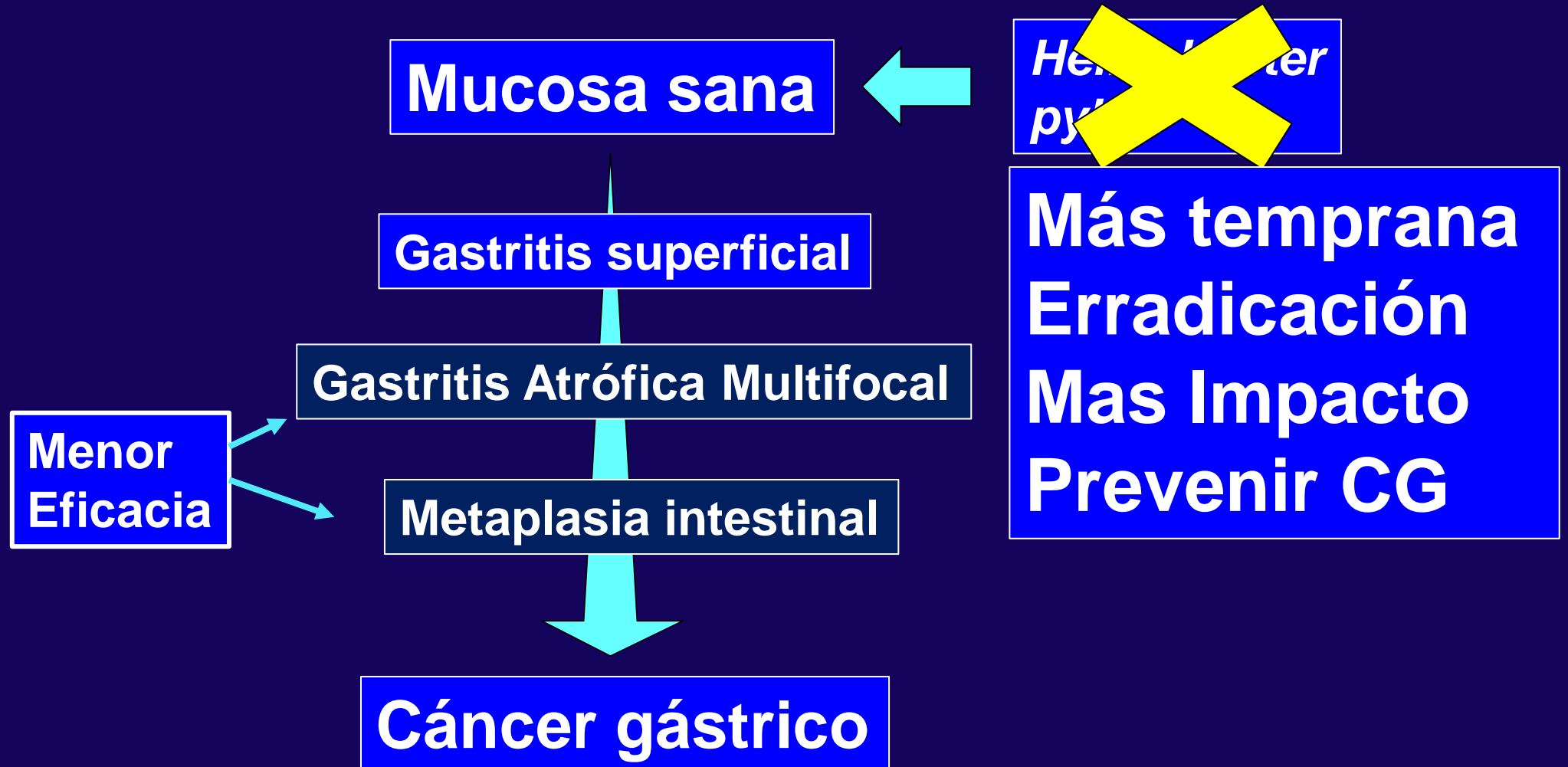
Cáncer gástrico



5º cáncer más común
3ª causa muerte cáncer
90% se deben a *H.pylori*

Graham DY, Gastroenterology 2015;148:719-31
Globocan. Available from: <https://gco.iarc.fr/>. 2018

Cáncer Gástrico modelo Pelayo Correa





Cochrane
Library

Cochrane Database of Systematic Reviews

6 ECC ASIA
1 Colombia

< Incidencia 47%
< Mortalidad 39%

***Helicobacter pylori* eradication for the prevention of gastric neoplasia (Review)**

Ford AC, Yuan Y, Forman D, Hunt R, Moayyedi P.

Helicobacter pylori eradication for the prevention of gastric neoplasia.

Cochrane Database of Systematic Reviews 2020, Issue 7. Art. No.: CD005583.

Prevención de cáncer gástrico

Investigar y erradicar *Helicobacter pylori*

Estratificar el riesgo para cáncer Gástrico

Biopsias
Múltiples

Cuantificar

OLGA

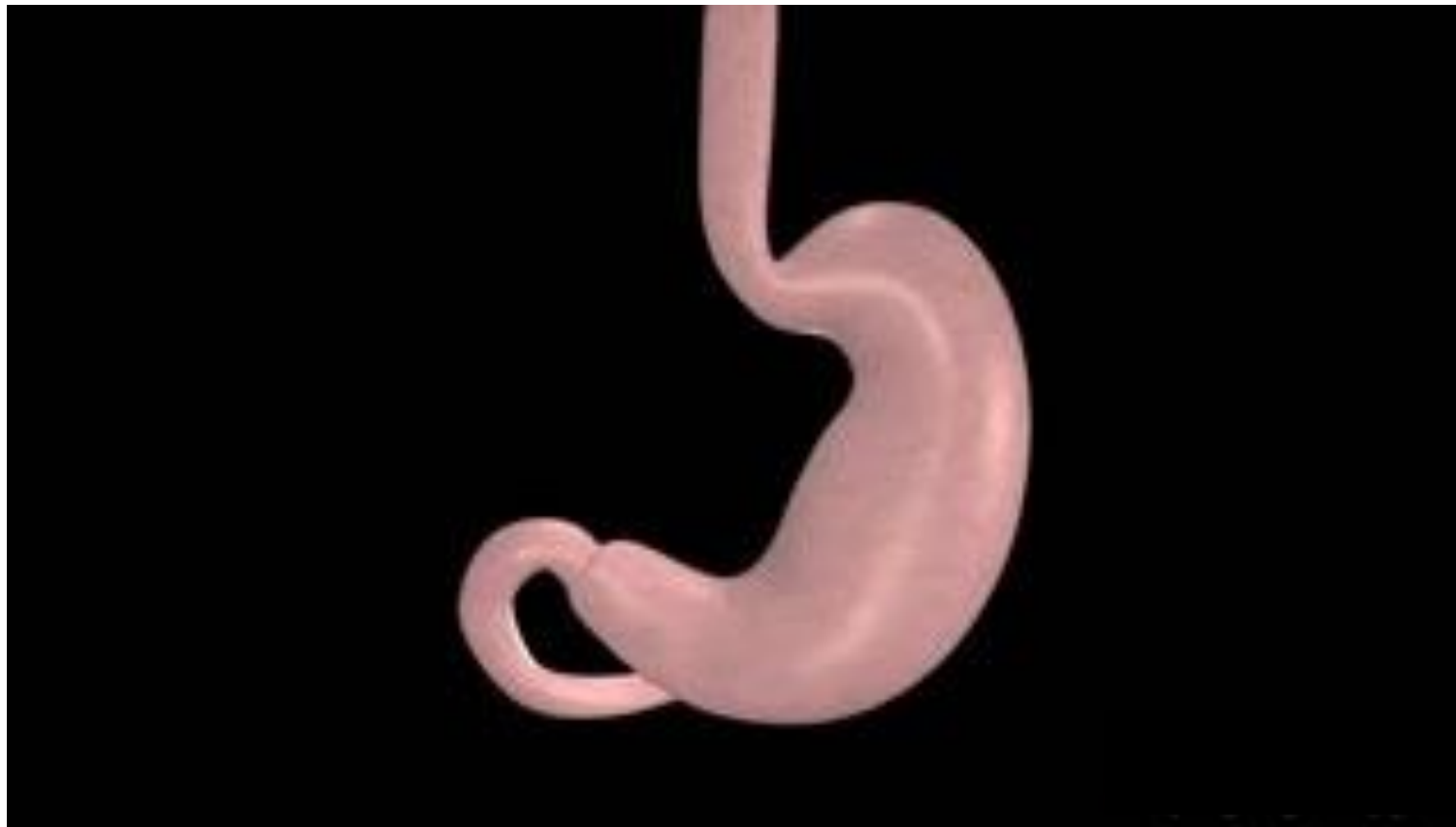OLGIM

Son complementarios!

Endoscopios
avanzados

NBI, BLI, CLI
EGGIM

**Impacto de
la Endoscopia**

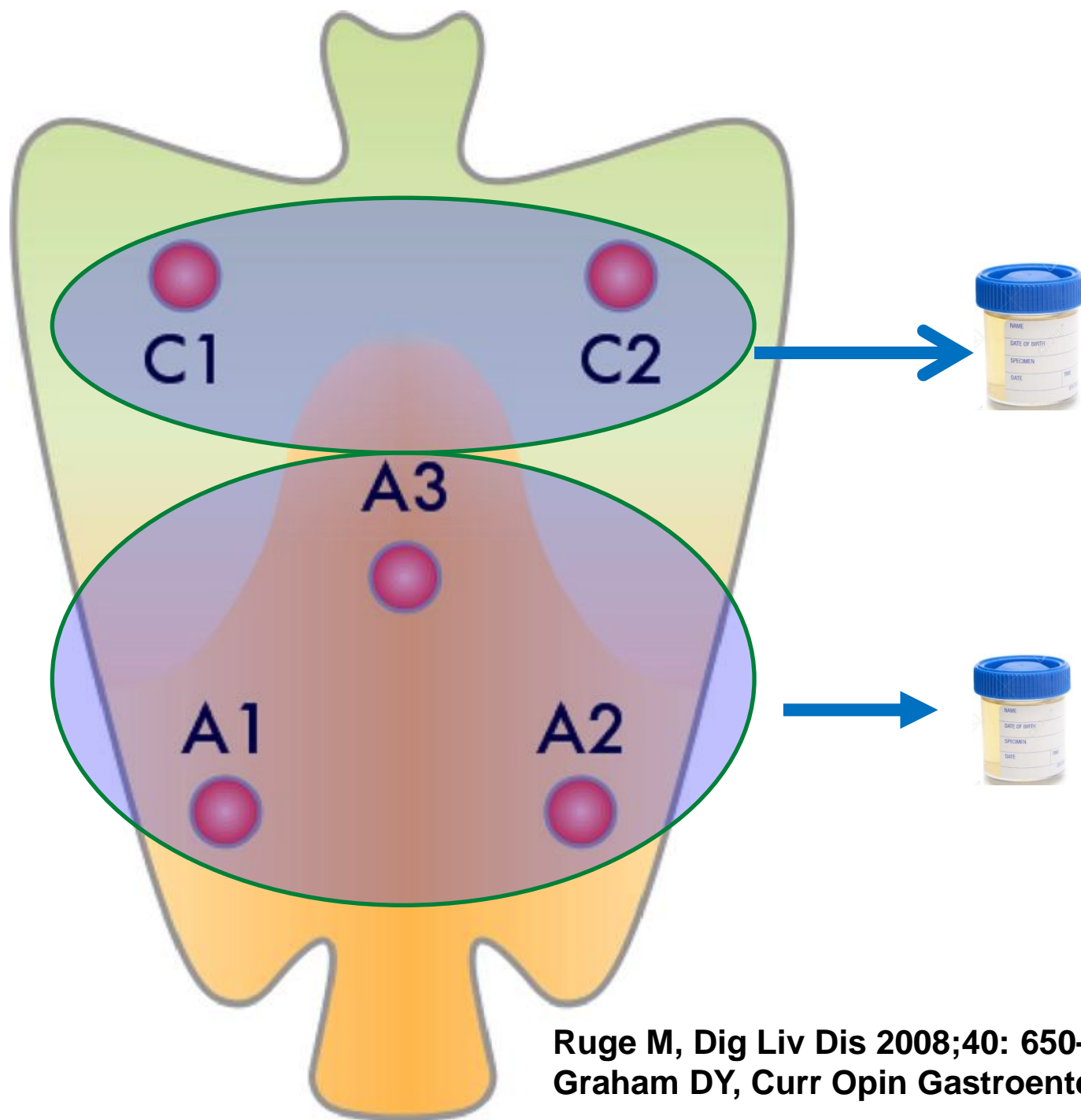


Estómago “premaligno”

Condiciones precursoras de cáncer gástrico

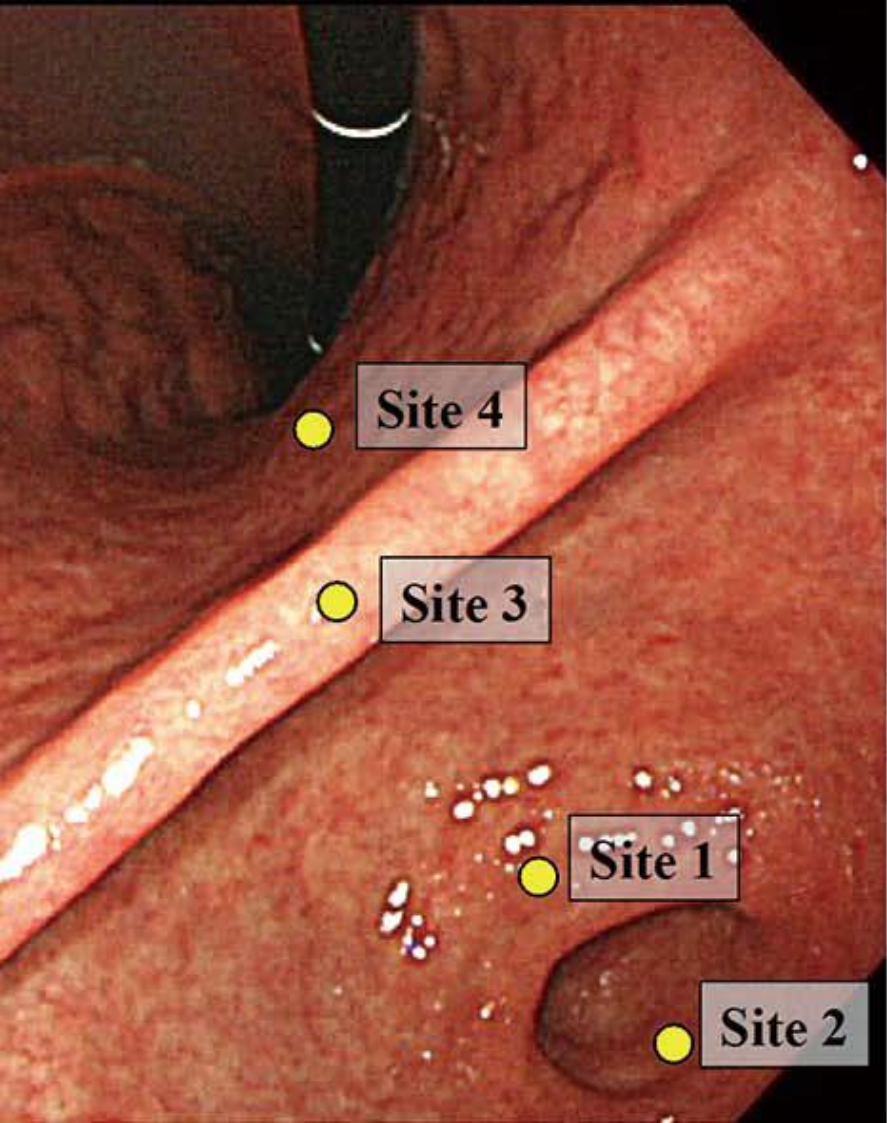
Sugano K, Gut 2015;64:1353-67
Maastricht 2017

Biopsias Protocolo Sídney

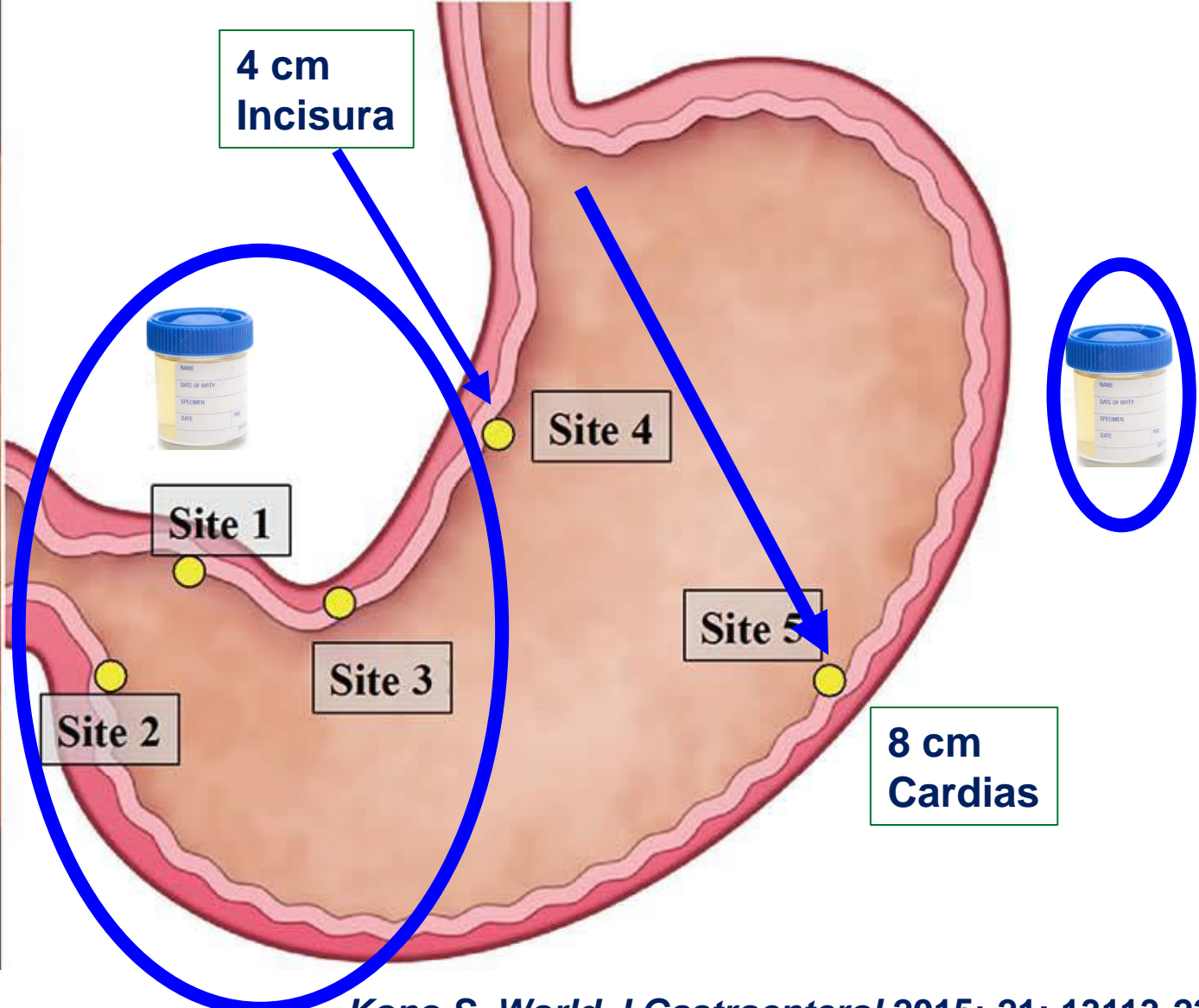


Ruge M, Dig Liv Dis 2008;40: 650-8
Graham DY, Curr Opin Gastroenterol 2019;35:535-43

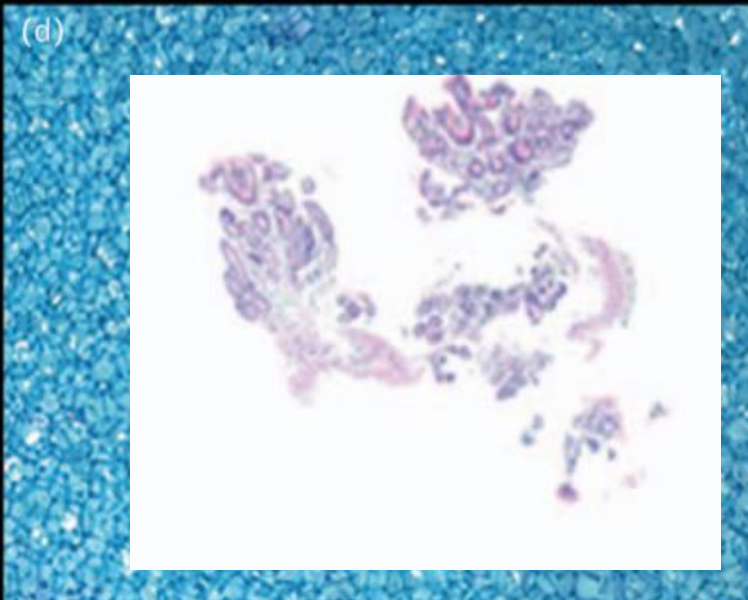
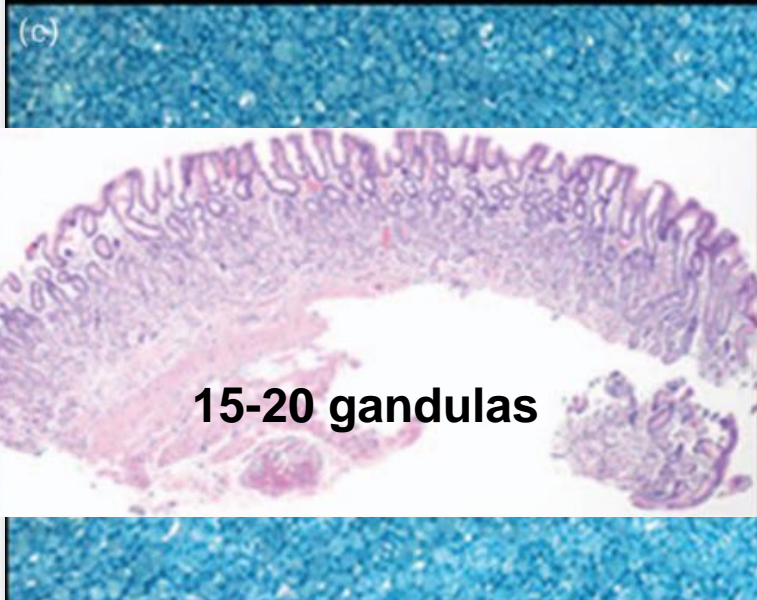
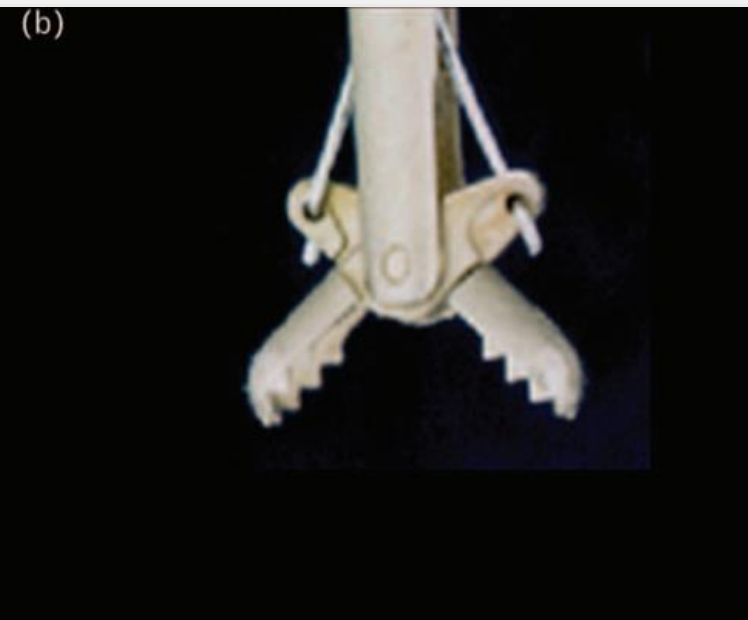Biopsias sistema Sídney



Biopsias No dirigidas

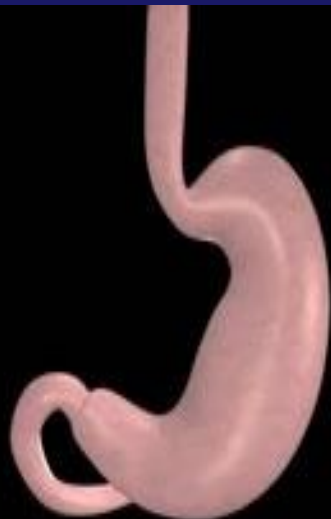

Kono S, World J Gastroenterol 2015; 21: 13113-22



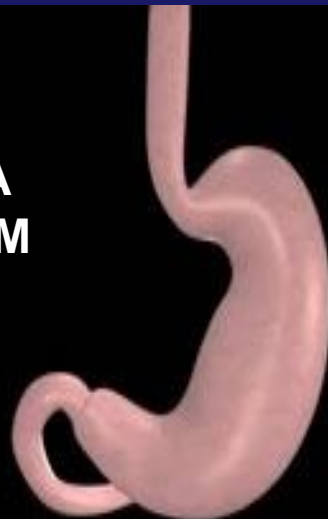Estómago premaligno

OLGA
OLGIM
0, I



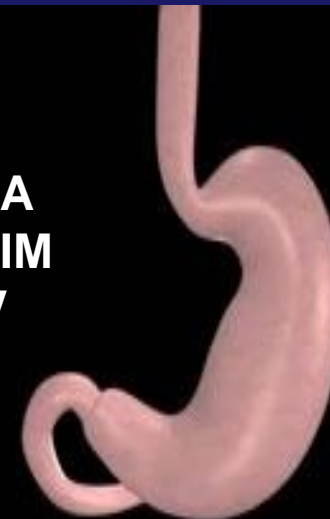Observar

OLGA
OLGIM
II



Observar ?
Vigilar? c/5años

OLGA
OLGIM
III, IV



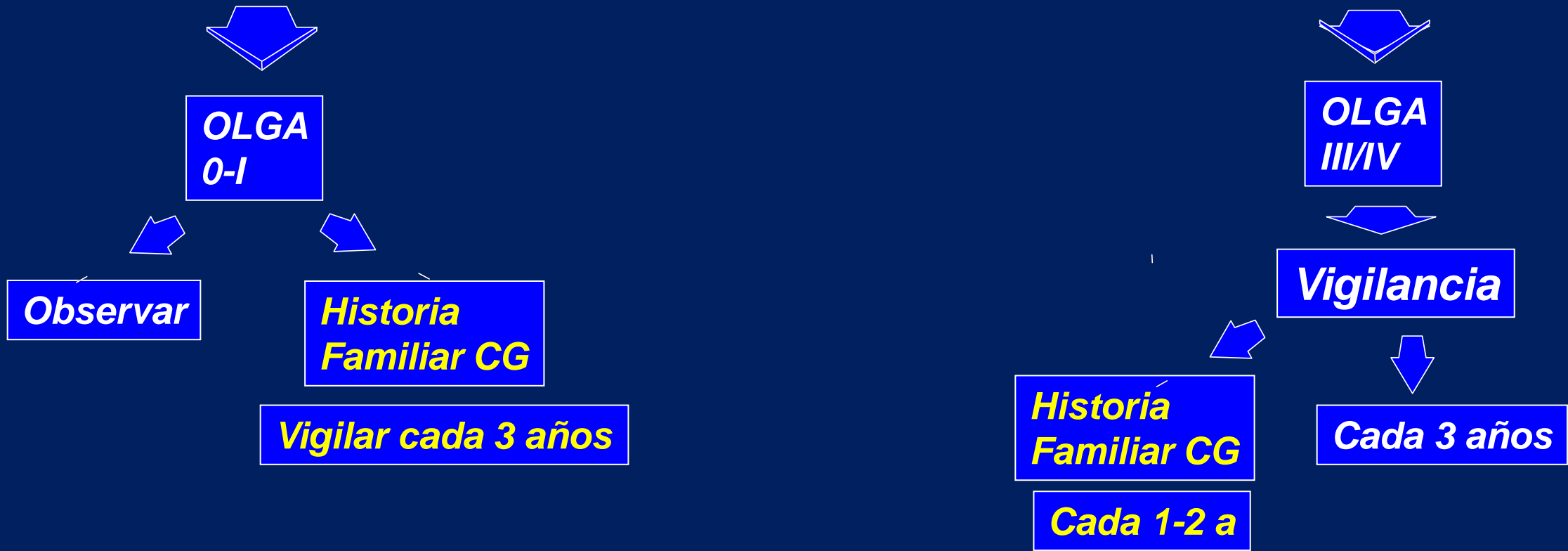
Vigilar
C/3años

Sugano K, Gut 2015;64:1353-67
Maastricht 2017

Take S, J Gastroenterol 2020;55:281-8

Vigilancia de Gastritis Crònica

5 Biopsias: cuerpo (2), Antro (2), Incisura (1)



Sugano K, Kyoto Consensus. Gut 2015; 64:1353-67
Zagari RM, Dig Liver Dis 2015;903-12
Rollán A, Rev Med Chile 2014;142:1181-92
Yue H, Gastric Cancer 2018;21:579-87
Shah SC Gastroenterology 2021;161:1325-32
Pimentel-Nunes P, Endoscopy 2019;51:365-88

Mensajes para la casa

En endoscopia alta
Investigar *H.pylori* y erradicarlo
Identificar “estómago premaligno”
Cuantificar Atrofia o MI 5 biopsias
Vigilancia endoscópica personalizada